当センターにおける
胃粘膜下腫瘍に関する検討

～EUS-FNAについて～

株式会社　秋田病理組織細胞診研究センター
○金子　翔　阿部　一之助
齊藤　千佳　三浦　宗子

【はじめに】

消化管粘膜下腫瘍は、全消化管腫瘍の0.2～0.5%を占め、主に筋原性腫瘍、神経性腫瘍、GIST（非筋原性・非神経性腫瘍）に分類される。臓器別発生頻度は胃が最も多く、60～70%を占める。今回、我々は当センターにおける超音波内視鏡下胃粘膜下腫瘍穿刺細胞診検体（EUS－FNA）の診断成績と有用性について検討を行ったので報告する。

【対象】

２００６年４月～２００７年３月までの１年間に当センターに提出されたEUS-FNA検体１１例を対象とした。

尚、１１例中４月～９月まで提出された5例の検体処理は、近医（総合病院）の医師及び内視鏡技師が目視で行い、１０月～３月までの6例の検体処理は、当センターの細胞検査士が直接出向き、ディフクイック法にて細胞が採取されているか確認を行った。

【方法】

細胞検査士が依頼病院に出向く

↓

臨床医が超音波画像・内視鏡画像で腫瘍の位置を確認

↓

EUS－FNAを行う

↓

採取された検体の一部を切り離し、スライドガラスに塗抹

↓

ディフクイック法にて細胞の有無を確認

↓

センターにて、染色・鏡検

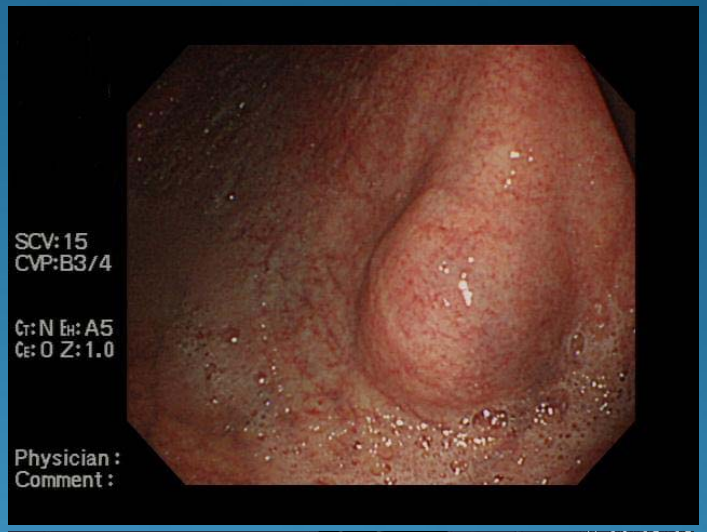

㈱秋田病理組織細胞診研究

【細胞診断内訳】

判　定	推定病変	件（%）
良　性	平滑筋腫	3（27．3）
	迷入膵	2（18．2）
	嚢胞性病変	1（9．1）
疑陽性	GIST疑い	2（18．2）
陽　性	ＧＩＳＴ	1（9．1）
検体不適正		2（18．2）
	計	11（100）

㈱秋田病理組織細胞診研究

【組織診断と細胞診断との比較】

細胞診＼組織診	正常胃粘膜	迷入膵	平滑筋腫	GIST	計
嚢胞性病変	1				1
迷入膵疑い		2（1）			2（1）
平滑筋腫疑い			3（2）		3（2）
GIST（疑い含む）				3	3
検体不適正				（2）	（2）
計	1	2	3	5	11

＊（　）は、医師及び内視鏡技師が検体処理を行ったもの

㈱秋田病理組織細胞診研究

症例1　78歳　男性

＜内視鏡画像＞

腫瘍径：2.6x2.1cm

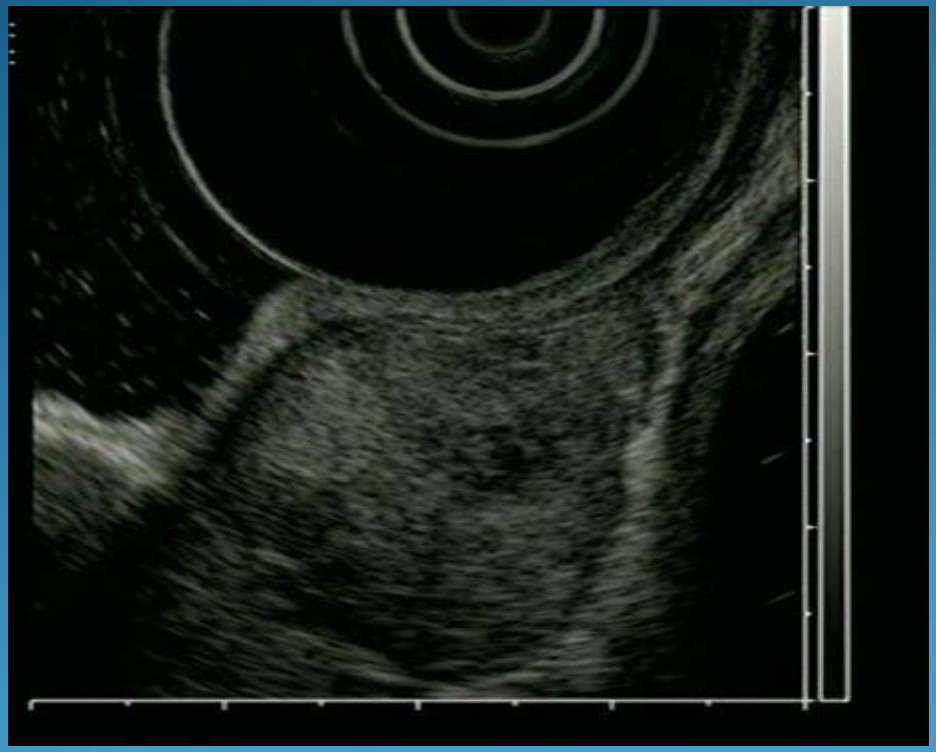

＜細胞診断＞

GIST



㈱秋田病理組織細胞診研究

症例1　78歳　男性

＜組織診断＞

GIST

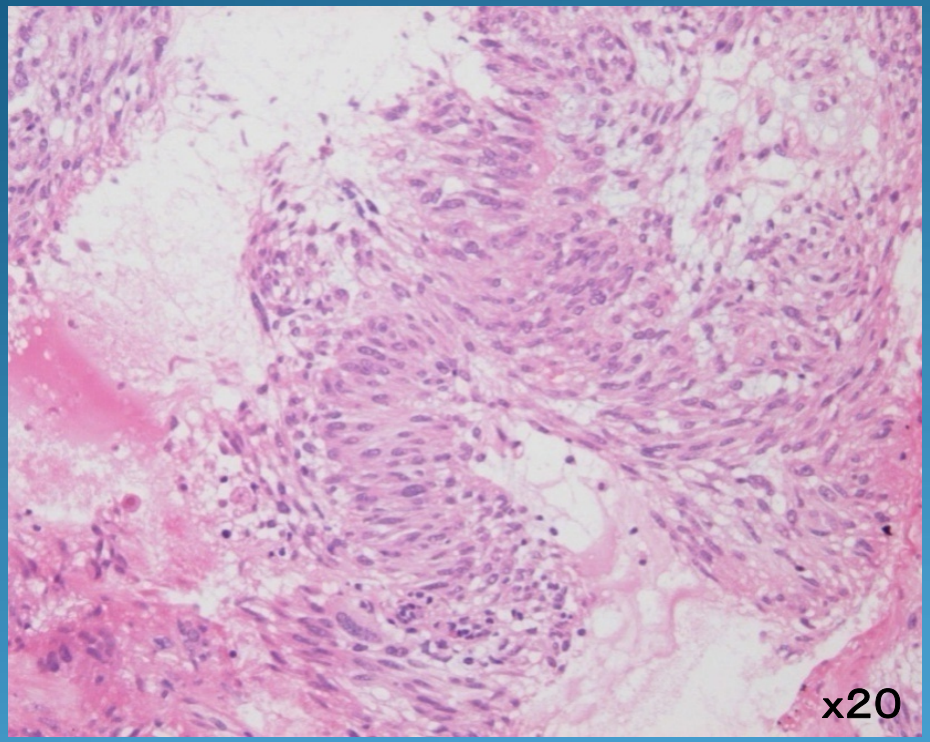

＜免疫染色＞

c-kit（CD117）

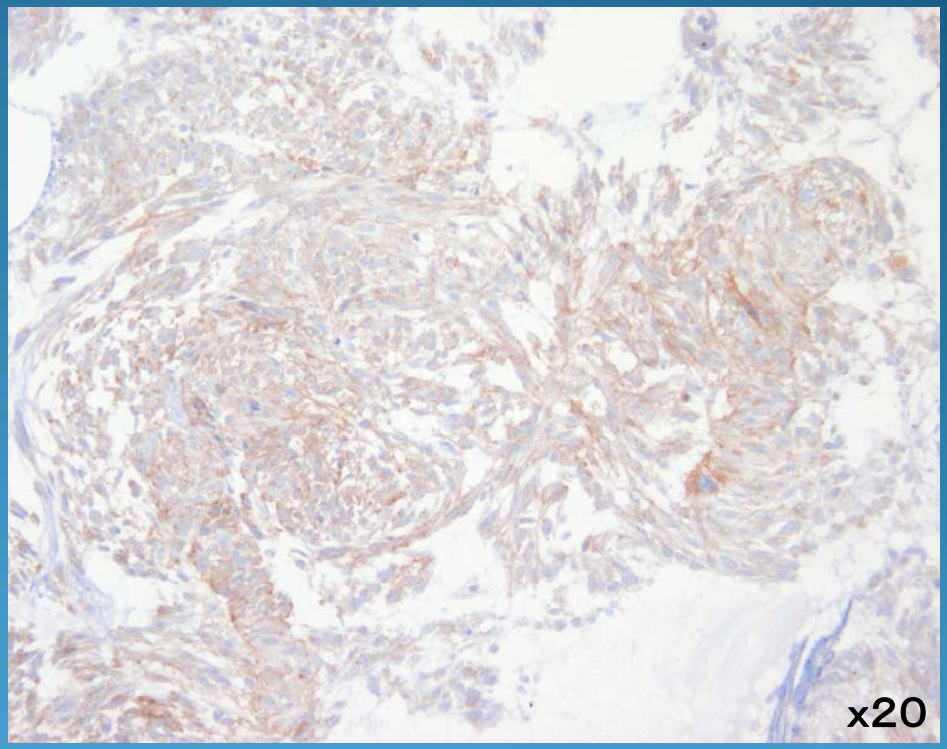

㈱秋田病理組織細胞診研究

症例2　60歳　男性

＜内視鏡画像＞

腫瘍径：0.57x0.5cm

＜細胞診断＞

平滑筋腫疑い

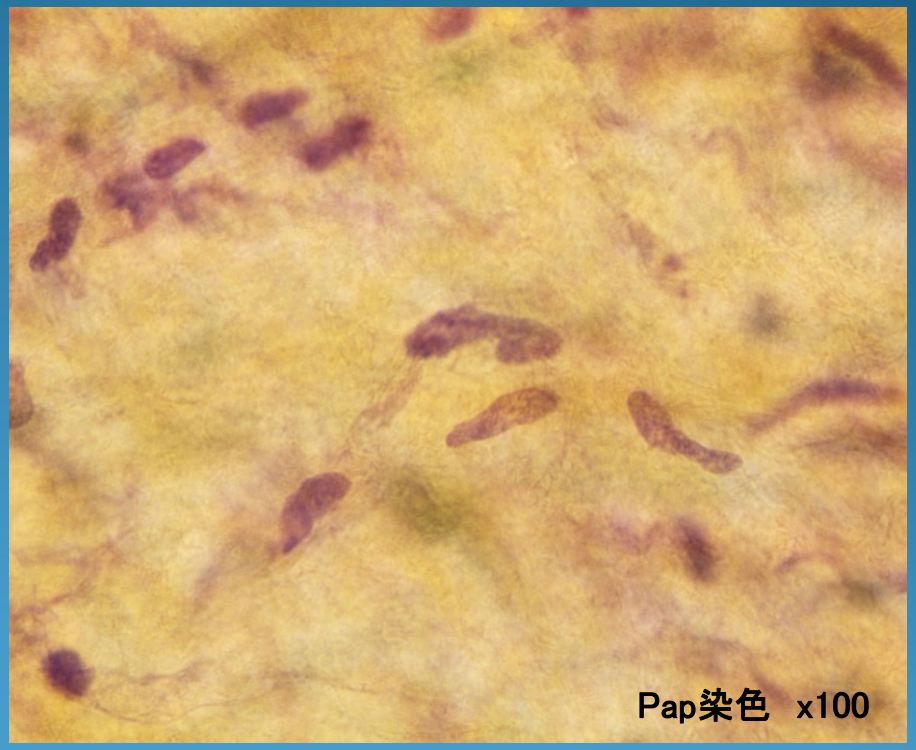

㈱秋田病理組織細胞診研究

症例2　60歳　男性

＜組織診断＞

平滑筋腫

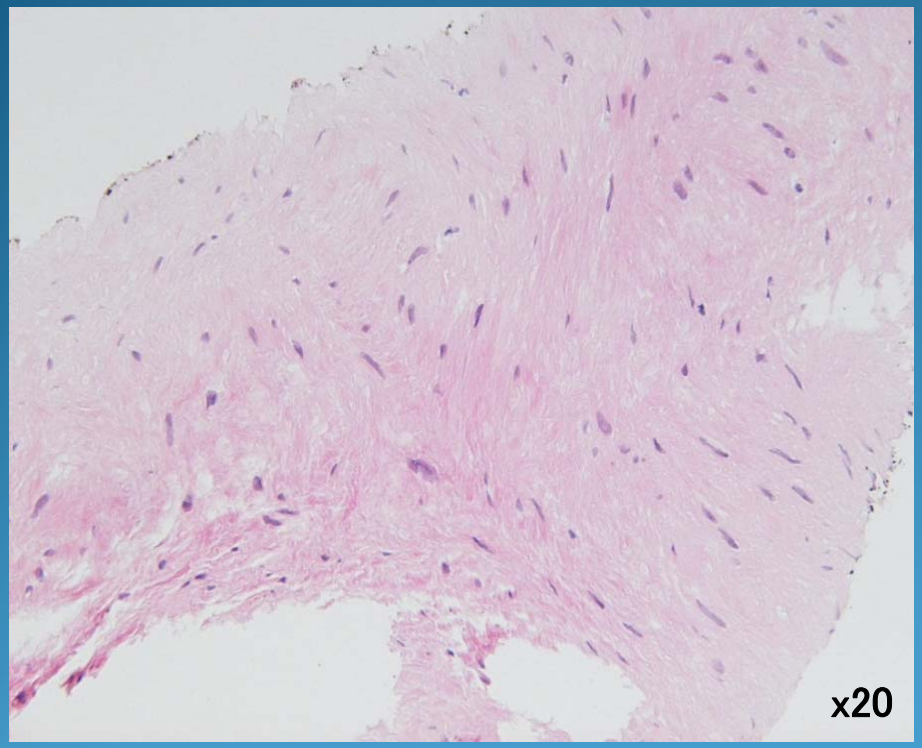

＜免疫染色＞

Smooth muscle actin（SMA）

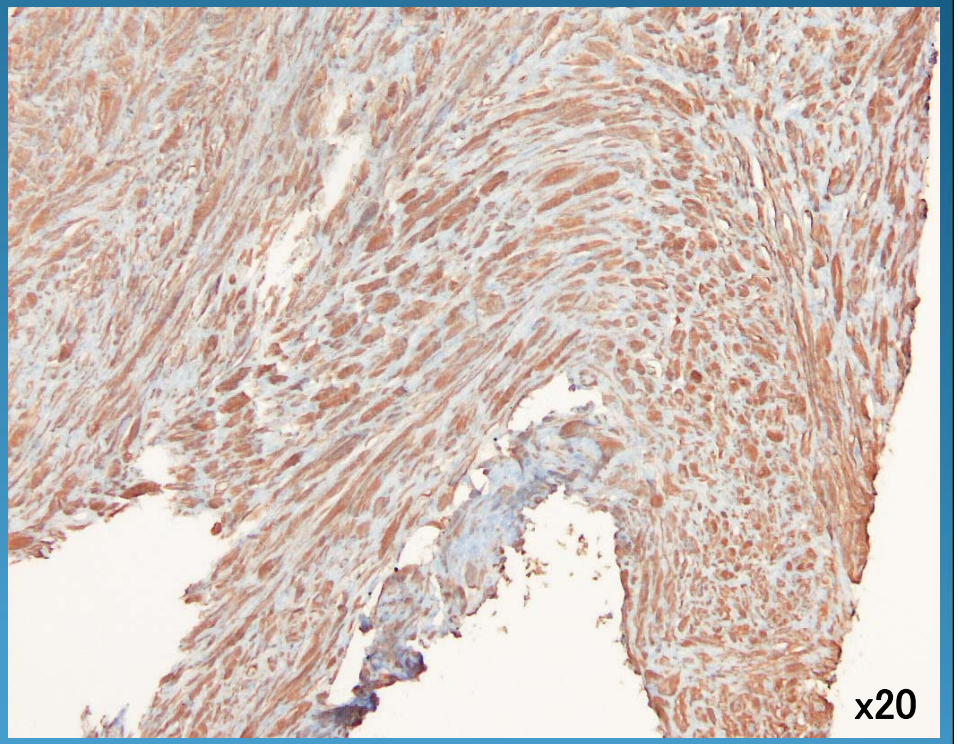

㈱秋田病理組織細胞診研究

症例3　75歳　男性

＜内視鏡画像＞

腫瘍径：1.24x1.0cm

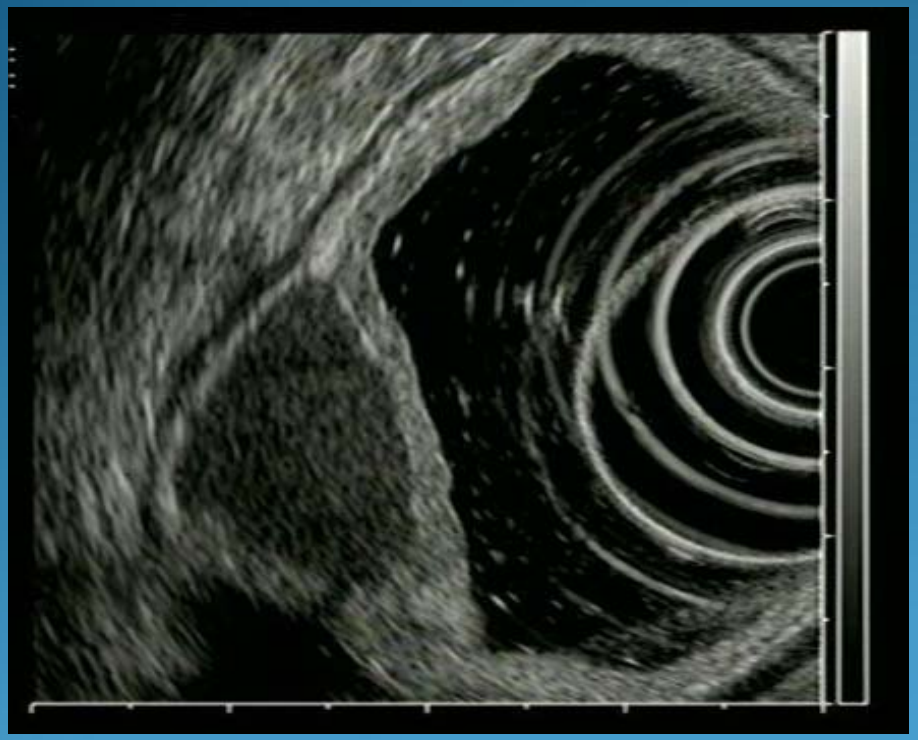

＜細胞診断＞

嚢胞性病変

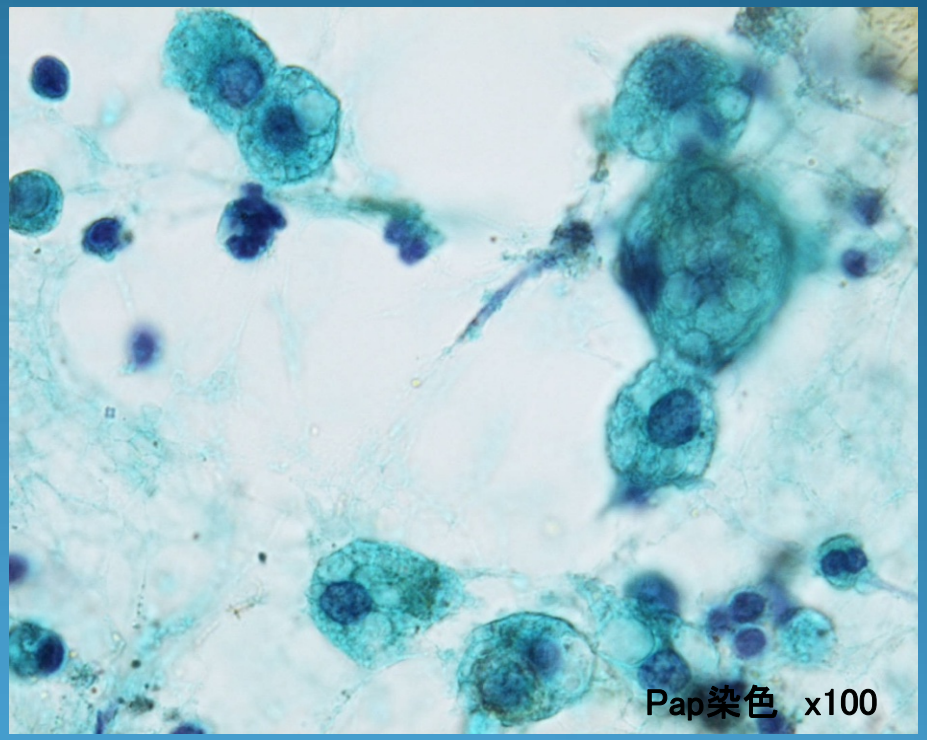

㈱秋田病理組織細胞診研究

症例3　75歳　男性

＜組織診断＞

胃粘膜上皮（Group Ⅰ）

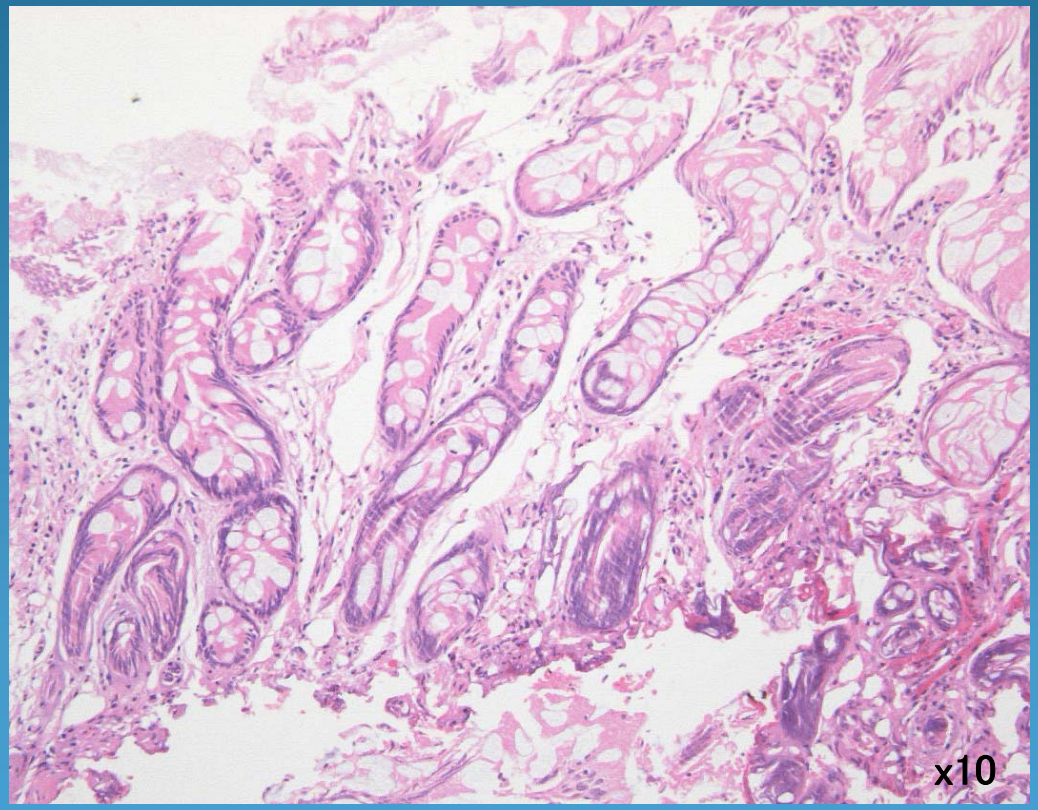

㈱秋田病理組織細胞診研究

【考察】

1）今回11例中、細胞診判定ができた症例は9例（82%）であった。医師及び内視鏡技師が目視にて細胞の有無を確認した症例は、細胞診断率が60%であったが、細胞検査士がベットサイドへ出向き、ディフクイック法にて細胞の有無を確認した症例は、細胞診断率が100%であった。

2）細胞が採取されていなかった2例の原因は、医師及び内視鏡技師が目視で細胞の有無を確認・検体処理を行った症例であり、組織片（フィブリン塊）が小さく、組織片周囲の血餅成分を標本に塗沫したためだと考えられる。

3）今回11例中1例に嚢胞性病変を認めたが、この病変は病理診断することは困難であるため、その診断には細胞診が有用な手段であった。

【まとめ】

GISTは筋原性・神経性腫瘍に比して、腫瘍径に応じて悪性度が高くなることから、術前にGISTであるかどうかを診断することは治療決定上、重要である。

今回我々の検討においても胃粘膜下腫瘍のEUS-FNAの有用性を得ることができた。今後、さらに症例を重ね、細胞検査士がベットサイドで正確にかつ迅速に検体処理を行えるように取り組んでいきたい。